

Herpèsvirus équins 1 et 4 (HVE-1/HVE-4)

L'HVE-1 et l'HVE-4 sont des virus ubiquitaires à ADN double brin de la famille des *Alphaherpesvirinae*. Ces virus ont pour caractéristique d'entraîner une infection à vie (statut de porteur). L'on observe parfois une réactivation et des excrétions chez les chevaux infectés de manière latente, avec ou sans signes cliniques. Trois principaux syndromes sont évoqués en lien avec ces deux virus : la rhinopneumonie, l'avortement tardif/la mortalité néonatale et la myéloencéphalopathie. L'HVE-4 est essentiellement responsable d'affections respiratoires des voies supérieures chez les jeunes chevaux, tandis que l'HVE-1 est principalement responsable de la rhinopneumonie, de l'avortement et de la myéloencéphalopathie.

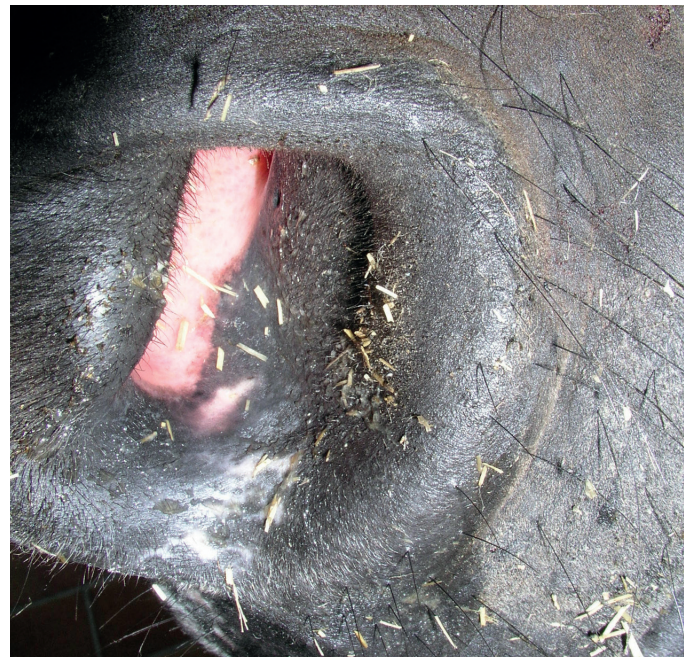Pathogénèse

L'infection se produit suite à l'inhalation de particules virales ou au contact avec des tissus contaminés (p. ex : matériel d'avortement), la salive, des écoulements nasaux ou oculaires, et certainement avec les matières fécales de porteurs excréant le virus ainsi qu'avec des chevaux présentant une infection subclinique ou clinique active. L'infection peut être transmise par des mains ou du matériel contaminés (eau, bac d'alimentation). Après l'inhalation, la réplication du virus se produit dans les cellules épithéliales des voies respiratoires supérieures entraînant la destruction des cellules ainsi qu'une érosion épithéliale. Le virus se propage de cellule en cellule et atteint les ganglions lymphatiques des voies respiratoires dans les 24 à 48 heures. Une fois les leucocytes infectés, il y a une virémie associée aux leucocytes qui va être responsable de la propagation systémique du virus dans le système nerveux central (SNC) et l'utérus gravide, parmi d'autres tissus. La virémie va subsister pendant une semaine ou plus et, en raison de son fort tropisme pour les lymphocytes, le virus peut aussi être à l'origine d'une immunosuppression.

La pathogénèse de la myéloencéphalopathie et de l'avortement dus à l'HVE est vraisemblablement liée à la virémie associée à la cellule et l'infection de l'endothélium qui en résulte. Cela va à son tour conduire à une vascularite et à une thrombose réactive, entraînant une perturbation générale de la microcirculation, une hypoxie localisée – suivie d'une mort neuronale – et un décollement placentaire partiel ou total.

La primo-infection a généralement lieu lors des premières semaines ou premiers mois de vie. Dans pratiquement tous les cas, le virus persiste à vie dans le système lympho-réticulaire et le ganglion trigéminal à l'état latent. Les chevaux infectés qui sont des porteurs latents jouent un rôle prépondérant dans l'épidémiologie des infections à l'HVE-1 et à l'HVE-4 : dans les situations de stress comme le transport, la maladie et le sevrage, ces animaux peuvent connaître une réactivation virale et excréter le virus dans leur environnement, et ainsi être à l'origine d'une épidémie de maladie clinique sans que de nouveaux chevaux n'aient été introduits dans le groupe. Il convient de noter que le virus peut être excrété par des chevaux présentant des signes cliniques de la maladie ou par des animaux asymptomatiques.

Le virus peut être excrété pendant une période pouvant aller de 2 à 3 semaines après l'infection ou la réactivation. Dans le cas de l'affection neurologique de l'HVE-1, le virus peut être excrété pendant une période encore plus longue. La survie



Écoulement nasal en cas de rhinopneumonie liée à l'HVE-1

Avec la permission de la clinique équine du Kottenforst en Allemagne

du virus dans l'environnement est estimée à environ 14 jours dans la plupart des conditions.

Le virus a pu être isolé dans le sperme d'étalons en bonne santé sur le plan clinique. Bien que la transmission par le sperme n'a pas été documentée, les étalons peuvent présenter des œdèmes scrotaux, une qualité spermatique réduite et une absence de libido durant les épidémies d'HVE.

Après l'infection, l'immunisation aux nouvelles contaminations est de courte durée (3 à 5 mois). Durant cette période, les chevaux n'excrètent pas le virus et aucune virémie ne se produit après un contact viral.

Affection des voies respiratoires

Les signes cliniques apparaissent entre 2 et 10 jours après l'infection ou un épisode de recrudescence chez les porteurs latents. Dans la plupart des cas, l'infection est autolimitative et les chevaux ne vont montrer que de légers signes cliniques, voire aucun (bien que les chevaux asymptomatiques soient toujours susceptibles d'excréter le virus dans leur environnement). Les signes cliniques les plus fréquents incluent la fièvre, la dépression, la toux et un écoulement nasal séreux ou mucoïde (muco-purulent en cas de surinfection bactérienne).

Une pharyngite et une trachéite peuvent également survenir. Certains chevaux peuvent développer ce que l'on appelle un « syndrome de mauvaises performances » après une infection à l'HVE-1/l'HVE-4, qui est vraisemblablement dû à une hypersensibilité bronchique non spécifique. Les poulains jeunes et naïfs présentent plus souvent des signes cliniques que les chevaux plus âgés et souffrent d'une fièvre biphasique pendant 8 à 10 jours, d'un écoulement nasal, de conjonctivite, d'écoulement oculaire séreux et de lymphadénopathie progressive. Dans les cas les plus sérieux, les poulains peuvent être touchés par une détresse respiratoire entraînant la mort. Lors d'infections périnatales, les poulains peuvent présenter une faiblesse et une détresse respiratoire; l'infection peut alors leur être fatale.

Avortement

Les juments en gestation peuvent souffrir d'une infection clinique ou subclinique. La survenue de la virémie est ce qui va en majeure partie contribuer à l'infection de l'utérus et au décollement placentaire. Aussi, un épisode de réactivation du virus chez des juments infectées de manière latente peut certainement entraîner un avortement ainsi qu'une nouvelle infection virale ou une réinfection.

Du fait de la virémie, les cellules endothéliales des juments peuvent être infectées, entraînant une vascularite, une perturbation de la microcirculation placentaire et une propagation virale transplacentaire. L'infection du fœtus se produit lorsque le virus passe au travers de la barrière utéro-placentaire, par la circulation sanguine ombilicale ou par l'inhalation de liquide amniotique infecté. Les avortons sont généralement positifs au virus. Le fœtus peut être négatif au virus si la nécrose ou le décollement placentaire s'est produit avant l'infection transplacentaire.

L'avortement dû à l'HVE-1 peut se produire à tout moment lors de la gestation. Néanmoins, la vascularite causée par le virus semble être plus prononcée entre le cinquième et le neuvième mois de gravidité et 95 % des avortements dus à l'HVE-1 ont lieu au troisième trimestre de la gestation. Cela est certainement lié à une expression des molécules d'adhérence du virus dans l'endothélium provoquée par les hormones et aux leucocytes présents dans l'utérus gravide. L'avorton est généralement à l'état frais, bien que de légers signes d'autolyse puissent être observés dans certains cas. L'on décèle régulièrement un ictère prononcé et certains poulains peuvent également être affectés par des pétéchies au niveau de la muqueuse buccale et des naseaux. Le placenta est généralement à l'état frais, mais peut présenter des œdèmes légers. Il peut également y avoir une augmentation du liquide dans les cavités péricardique, thoracique et abdominale ainsi qu'une hémorragie au niveau des muqueuses des organes internes. Le foie et la rate sont souvent tuméfiés avec une coloration brune ou rouge foncé. Les poulains avortés, les membranes fœtales et les tissus associés sont des sources virales très contagieuses.

Les infections qui ont lieu peu avant la mise-bas peuvent entraîner une mort soudaine du poulain en quelques jours à peine des suites d'une pneumonie virale fulminante, d'une hépatite (ictère) et de la destruction de la moelle osseuse.

L'avortement peut avoir lieu peu après l'infection ou quelque temps après et les juments ne présentent généralement pas de signes cliniques prémonitoires; à l'heure actuelle, les avortements se produisent en majeure partie de manière sporadique, mais des épisodes épidémiques sont toujours possibles. Il convient de noter que l'avortement peut également toucher les juments régulièrement vaccinées. Le virus subsiste dans les voies génitales peu après l'avortement et, dans la plupart des cas, la fécondité des juments reste intacte.

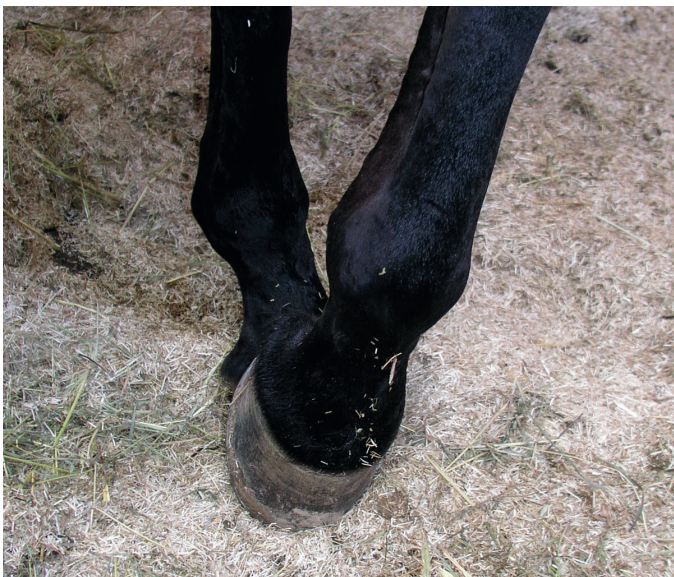Myéloencéphalopathie

La myéloencéphalopathie causée par l'HVE-1 est une manifestation plutôt rare qui peut être observée chez des chevaux d'âges différents, chez les mâles comme chez les femelles peu importe la race, ainsi que chez les juments stériles ou gravides. Toutefois, certains facteurs propres à l'hôte comme l'âge, le sexe, la gestation, l'immunocompétence et les contacts antérieurs avec le virus – ainsi que certains facteurs environnementaux et viraux, comme la durée de la virémie, la charge virale et la variation génétique du virus – ont probablement une influence sur la manifestation clinique. Sur le plan épidémiologique, la maladie peut survenir de manière sporadique ou épidémique et la plupart des cas sont observés à la fin de l'hiver, au printemps et au début de l'été. Nous ne sommes toujours pas en mesure d'expliquer quand et pourquoi cette virémie associée à la cellule entraîne une myéloencéphalopathie. L'on a identifié une souche génétique de l'HVE-1 contenant une mutation fortement associée à des signes cliniques neurologiques. Cette souche neuropathogène de l'HVE-1 est plus souvent détectée chez les équidés atteints de myéloencéphalopathie que chez ceux présentant d'autres manifestations cliniques.

La détection de la souche neuropathogène mutante indique un risque significativement accru de développer une myéloencéphalopathie. Toutefois, la souche de type sauvage non mutée peut parfois entraîner une myéloencéphalopathie due à l'HVE-1. De manière générale, l'approche clinique et épidémiologique devrait être la même face à un cas neurologique isolé ou à une épidémie, peu importe la souche identifiée.

L'infection des cellules endothéliales du SNC semble être l'origine d'une vascularite, d'une microthrombose et d'une migration de cellules mononucléées accompagnées d'une infiltration périvasculaire et d'une hémorragie locale. Cela entraîne à son tour une nécrose ischémique diffuse de la moelle épinière avec dégénérescence et nécrose de la substance blanche, et, dans une moindre mesure, de la matière grise. Le tronc cérébral n'est généralement pas affecté. Les signes cliniques sont causés par les lésions ischémiques des tissus du SNC et ne sont pas dus à l'infection virale de ces derniers; le terme approprié pour désigner cette affection est donc myéloencéphalopathie et non encéphalomyélite. Le taux de morbidité des cas neurologiques lors des épidémies d'HVE-1 varie grandement, mais tourne généralement autour des 10 %.

Les signes cliniques apparaissent au bout de 6 à 10 jours après l'infection ou la réactivation de l'infection chez les porteurs latents, mais peuvent aussi survenir plus tardivement au cours de l'infection. Les signes cliniques peuvent apparaître sans fièvre prémonitoire ou manifestation de maladie respiratoire. Il peut y avoir de la fièvre, mais celle-ci passe généralement inaperçue à moins que la température des chevaux soit contrôlée régulièrement. La plupart des chevaux maintiennent une normothermie, tandis que certains peuvent même présenter une hypothermie. La gravité des signes cliniques neurologiques dépend du site des lésions neurologiques ainsi que de la quantité et de la taille de celles-ci. Dans la plupart des cas, l'on observe une crise soudaine d'ataxie symétrique bilatérale ou asymétrique de gravité variable, accompagnée d'une faiblesse des membres antérieurs et postérieurs, d'une hypotonie de la queue et de l'anus ainsi que d'une absence de sensibilité au niveau du périnée. Les membres pelviens sont généralement affectés plus tôt et plus sévèrement que les membres antérieurs. Dans les cas moins sévères, l'on observe une insuffisance proprioceptive qui se traduit par une



Diminution de la proprioception en cas de myéloencéphalopathie liée à l'HVE-1

Avec la permission de la clinique équine du Kottenforst en Allemagne

circumduction d'un ou de plusieurs membres, une maladresse, des trébuchements et par un cheval qui va poser son pied en pince et refuser de bouger. Il peut également y avoir une atonie vésicale avec incontinence et des difficultés à uriner. Dans les cas les plus sévères, les chevaux peuvent présenter une extrême faiblesse des membres, voire une parésie totale (en position de chien assis), une tétraparésie et une position de décubitus.

L'écoulement nasal, les œdèmes au niveau des membres, les coliques et l'anorexie peuvent être des signes cliniques concomitants. L'écoulement nasal et la toux peuvent apparaître plusieurs jours ou plusieurs semaines avant la survenue de signes typiquement liés au SNC. D'autres anomalies ont été rapportées comme la mydriase, l'hypopion, l'uvéïte et la névrite optique. Les signes liés à un dysfonctionnement des nerfs crâniens comme les convulsions, la cécité, les signes vestibulaires ainsi que la parésie linguale, mandibulaire et pharyngée (dysphagie) sont rares. Dans la plupart des cas, la dépression survient après les complications liées à l'infection générale et n'est pas due au fait que le cerveau soit affecté. Les signes de dommages cérébraux comme les comportements anormaux et un sensorium faible sont très rares.

Dès lors que l'on observe sur le court terme des cas graves avec faiblesse, ataxie, fièvre, affection respiratoire ou avortement, il convient d'envisager systématiquement un diagnostic potentiel de la myéloencéphalopathie de l'HVE-1. Il convient de noter que les signes cliniques peuvent être très variables. Les chevaux touchés par de légers signes neurologiques ont tendance à se stabiliser au bout de quelques heures ou de quelques jours et, de manière générale, s'en remettent entièrement. Les chevaux en position de décubitus peuvent souffrir de complications secondaires (myopathie, pneumonie, colique, rupture de la vessie, etc.) avec un pronostic pessimiste.

Diagnostic

Le diagnostic des infections à l'HVE-1/l'HVE-4 doit être basé sur des antécédents exhaustifs, les caractéristiques épidémiologiques de chaque cas, un examen physique et des analyses de laboratoire. Le choix du test approprié au bon stade de la maladie est crucial pour la précision du diagnostic.

Changements non spécifiques par rapport aux diagnostics initiaux

FSC

En cas d'infection virale active, les changements sont généralement non spécifiques. Une leucopénie transitoire (lymphopénie) peut être observée au cours des tout premiers jours de l'infection. Lorsque l'infection progresse, une leucocytose (lymphocytose) est susceptible de se développer.

Liquide cébrospinal (LCS)

Lors d'une infection active à l'HVE-1, il peut y avoir un accroissement des protéines totales du LCS avec ou sans augmentation concomitante de la concentration totale de cellules nucléées. Par ailleurs, une xanthochromie peut apparaître en raison de l'altération des propriétés endothéliales.

Test de diagnostic spécifique

RealPCR

La PCR en temps réel détectant l'ADN viral dans les échantillons respiratoires, le sang entier, le liquide cébrospinal ou les échantillons d'avortement/de l'appareil génital offre un outil diagnostique fiable, sensible et rapide. Un résultat RealPCR^{MC} positif à l'herpèsvirus équin (HVE-1 ou HVE-4) peut vous aider à bien :

- Diagnostiquer des chevaux présentant des signes cliniques correspondant à la maladie de l'HVE.
- Diagnostiquer des chevaux ayant été exposés à des cas d'HVE confirmés.
- Isoler à temps des chevaux infectés par ou exposés à d'autres chevaux à risque.
- Identifier les souches d'HVE-1 mutées qui sont plus susceptibles d'entraîner des manifestations cliniques neurologiques.

Prélèvements respiratoires

En cas d'affection respiratoire, d'avortement et de myéloencéphalopathie, le virus est généralement excrété pendant une dizaine de jours (plus rarement jusqu'à 3 semaines) après l'infection ou la réactivation du virus chez les porteurs latents. Le prélèvement doit être réalisé au cours des premiers stades de la maladie. Un résultat négatif ne permet pas d'exclure une infection à l'HVE. L'excrétion virale depuis la muqueuse nasale est généralement à son apogée lors du premier pic de fièvre.

Sang entier EDTA

Lorsqu'un échantillon de sang entier est positif à l'HVE, cela indique une virémie liée à l'HVE. L'échantillon doit être prélevé lors d'un épisode de fièvre (virémie) ou peu après. Chez un patient présentant des signes cliniques, un résultat positif indique une infection virale. La virémie survient généralement lors du deuxième pic de fièvre de l'infection.

L'on recommande de soumettre du sang entier dans de l'EDTA accompagné d'un écouvillon nasal.



Prélèvements d'avortement

En cas d'avortement, il convient de soumettre du tissu foetal et placentaire en plus d'écouvillons de l'appareil reproducteur et de sang entier de la jument affectée.

Parfois, l'on peut observer des signes cliniques plusieurs jours après l'infection. Dans ce cas, l'ADN viral peut ne pas être détecté sur les écouvillons nasopharyngés ou dans le sang au moment de l'apparition des signes cliniques (p. ex. : en cas d'avortement). Le virus peut être excrété en cas d'autres maladies sans lien avec ces virus.

Sérologie

La détection quantitative d'anticorps par neutralisation du virus offre un outil diagnostique rétrospectif mais peut ne pas être positive au cours des premiers stades de l'infection. L'on recommande des échantillons de sérum appariés prélevés à 2 ou 3 semaines d'intervalle, **le premier prélèvement devant être réalisé à un stade précoce de la maladie. Dans l'idéal, les deux échantillons devraient être analysés de manière simultanée. Pour ce faire, le premier échantillon sérique doit être congelé et envoyé avec le deuxième pour analyse.**

L'on suspecte un contact récent avec le virus s'il y a séroconversion ou si le nombre d'anticorps détectés a quadruplé.

Si seul un des échantillons présente un titre positif, cela indique simplement qu'il y a eu une exposition antérieure au virus et/ou que le cheval a été vacciné. Le titre d'anticorps ne correspond pas au degré de protection contre l'infection ni au degré de virémie.

En cas d'avortement, il se peut qu'une infection virale ait eu lieu des semaines, voire des mois avant l'apparition des signes cliniques. Dans de tels cas, l'on ne détectera pas d'augmentation significative des anticorps dans les échantillons sériques appariés étant donné que le sérum est prélevé lorsque les signes cliniques sont présents.

Diagnostic différentiel

Toutes les autres formes de l'affection respiratoire, dont les infections virales (p. ex. virus de la grippe, artérite virale) et bactériennes sont de potentiels diagnostics différentiels. Il en va de même pour les autres causes de déficience neurologique comme l'instabilité des vertèbres cervicales, la myélopathie sténosée, le traumatisme des vertèbres cervicales ou du SNC, la polynévrite équine, la migration parasitaire aberrante, la myélopathie dégénérative, les intoxications, le botulisme, etc. D'autres causes infectieuses d'avortement devraient également être considérées comme la leptospirose, l'artérite virale, etc. Chez le poulain, la septicémie néonatale, l'artérite virale, le syndrome d'inadaptation néonatale et le syndrome de myodégénérescence nutritionnelle néonatale constituent d'autres diagnostics différentiels.

Traitement

Il n'existe aucun traitement spécifique pour les infections à l'HVE-1/l'HVE-4, seulement des alternatives symptomatiques de soutien. L'affection respiratoire est souvent autolimitative et nécessite essentiellement un soutien infirmier. Il convient de noter que les chevaux infectés sont des sources virales contagieuses qui doivent être logées et gérées séparément.

En cas de myéloencéphalopathie, les options thérapeutiques sont malheureusement assez limitées. Les patients en position de décubitus devraient avoir suffisamment de litière dans l'écurie et être logés dans un endroit calme. Les sédatifs, la réhydratation par voie intraveineuse et l'alimentation parentérale peuvent se révéler nécessaires. Des mesures spéciales devraient être prises pour éviter les ulcères de décubitus et la colique liée à l'impaction. L'évacuation vésicale et rectale régulière peut s'avérer nécessaire. En cas de dysfonctionnement de la vessie, une sonde de Foley à demeure peut être nécessaire. Il est important de la garder dans des conditions d'asepsie afin d'éviter toute surinfection. Il convient d'appliquer de la crème (p. ex. : vaseline) au niveau de la région périnéale afin de protéger la peau et d'éviter les brûlures urinaires.

Les chevaux convalescents devront être mis au repos pendant environ 3 semaines une fois que les signes cliniques auront diminué.

Les principaux médicaments servant à traiter les symptômes des infections à l'HVE sont présentés ci-dessous. Différents médicaments peuvent être utilisés en fonction des signes cliniques et du stade actuel de la maladie.

Corticostéroïdes

Les corticostéroïdes possèdent de puissantes propriétés anti-inflammatoires et anti-oxydantes. Ils peuvent être indiqués en cas de myéloencéphalopathie étant donné qu'ils sont capables de limiter le degré de lésions thrombo-ischémiques causées par l'infection des cellules endothéliales. Les corticostéroïdes doivent être prescrits avec prudence. Toutefois, le risque de réactivation virale (virémie) suite à l'administration de corticostéroïdes semble faible. Un traitement par corticostéroïdes de plus de 5 jours peut perturber le processus de régénération des tissus.

Anti-inflammatoires non stéroïdiens (AINS)

Les AINS sont de puissants agents antipyrétiques qui bloquent la formation des prostaglandines. Par ailleurs, ils peuvent réduire l'agrégation des thrombocytes lors d'une vascularite au niveau du SNC. En cas de myéloencéphalopathie, il ne faut pas administrer d'aspirine en raison du risque élevé d'hémorragie associé à la substance.

Antibiotiques

En raison de l'immunosuppression, il est possible d'administrer des antibiotiques lorsqu'il y a surinfection bactérienne des voies respiratoires supérieures, lorsque l'on place une sonde vésicale pour une longue période, en cas d'ulcères de décubitus, etc. Néanmoins, ils ne sont pas systématiquement nécessaires.

Diméthylsulfoxyde (DMSO)

Le DMSO est un anti-radicalaire qui peut inhiber l'agrégation des thrombocytes. Il existe des mentions de traitement par perfusion de DMSO en cas d'affection neurologique. En raison de son potentiel effet tératogène, le DMSO ne devrait pas être administré aux juments en gestation.

Sympathomimétiques

Les sympathomimétiques comme le clenbutérol peuvent accroître la clairance mucociliaire et réduire la contamination des voies respiratoires.

Mucolytiques

Les agents mucolytiques peuvent être utilisés en cas de rhinopneumonie.

Anti-oxydants

Les effets positifs de la vitamine E sur les processus inflammatoires peuvent être favorables à tous les stades de la maladie. Toutefois, la concentration nécessaire peut ne pas être atteinte avant plusieurs jours dans le tissu de SNC.

L-lysine

La L-arginine est un acide aminé important pour la réplication de l'herpèsvirus. La L-lysine quant à elle va inhiber l'absorption intestinale de la L-arginine. Cette dernière se retrouve dans plusieurs additifs alimentaires et semble avoir un effet thérapeutique plus fort au cours des tout premiers stades de l'infection. En cas d'affection neurologique, la L-lysine semble n'avoir qu'une efficacité limitée.

Médicaments antiviraux


Les analogues de nucléosides de deuxième génération, comme l'acyclovir, le valacyclovir, ou le ganciclovir, n'ont aucun effet pendant les infections latentes en raison de l'absence d'expression du matériel de réplication génétique du virus. Certains aspects de ces médicaments, comme leur efficacité lors d'une infection active, leur posologie, leurs potentiels effets secondaires et le développement d'une résistance nécessitent de plus amples analyses avant qu'il soit possible d'émettre une indication claire.

Prévention et contrôle

En raison des caractéristiques de la transmission virale et de la pathogenèse, la prévention et le contrôle de l'infection et des épidémies sont des tâches difficiles. Les herpèsvirus équins de types 1 et 4 sont enzootiques dans les populations d'équidés du monde entier avec une très forte prévalence. Les épidémies peuvent présenter un fort taux de morbidité et, dans certaines circonstances, un taux de mortalité élevé. Les mesures de contrôle générales ont trois objectifs principaux:

1. Empêcher la maladie d'arriver sur le site (difficile!)
2. Maîtriser la propagation de l'infection et la gravité des cas cliniques après l'apparition d'infections actives.
3. Limiter la propagation du virus à d'autres endroits.

Toutefois, de bonnes pratiques de gestion ainsi que des mesures d'hygiène strictes constituent une base solide pour le contrôle de la maladie. Le matériel d'avortement constitue une source virale très contagieuse et devrait être collecté, traité et jeté de manière appropriée. Les chevaux malades doivent être placés dans des infrastructures d'isolation. Il convient de veiller à ce que les équipements et les personnes soient différentes pour équidés sains et malades. Une vaccination régulière et suivie de tous les équidés du lieu, dont les juments enceintes, est recommandée afin d'atteindre une forte immunité générale. Des vaccins combinés peuvent être utilisés afin de se conformer aux réglementations en vigueur sur le vaccin contre la grippe. La vaccination ne permet pas de systématiquement prévenir les infections cliniques. Elle ne permet pas non plus de prévenir l'apparition de virémie et d'infections latentes (porteurs), cependant les chevaux vaccinés semblent avoir une période d'excrétion virale plus courte après infection. La vaccination lors d'une épidémie d'HVE-1 est controversée et de nombreux auteurs déconseillent cette pratique. Il est possible d'administrer des immunostimulants à des chevaux en bonne santé lors de situations stressantes ou d'épidémies.



Options de diagnostic

Quand l'utiliser	Nom et composants du test	Code du test
Dépistage des chevaux non cliniques ou cliniques à exposition connue à l'herpèsvirus équin (HVE)	Tests RealPCR^{MC} pour herpèsvirus équin de type 1 (HVE-1) et 4 (HVE-4) Tests RealPCR ^{MC} pour herpèsvirus équin de type 1 (HVE-1; inclut l'identification des souches neuropathogènes de type sauvage et mutées) et herpèsvirus équin de type 4 (HVE-4)	EQHVD
Chevaux présentant des signes cliniques neurologiques compatibles avec la myéloencéphalite herpétique équine (EHM)	Bilan de maladie neurologique équine Myéloencéphalite équine à protozoaire (MEP) par transfert Western, ELISA de capture d'anticorps IgM du virus du Nil occidental, tests RealPCR ^{MC} pour herpèsvirus équin de type 1 (HVE-1; souches neuropathogènes de type sauvage et mutées)	NEURO
Tests complets pour chevaux présentant des signes respiratoires et un historique d'exposition inconnu	Bilan Respiratoire Complet RealPCR^{MC}—Équin Tests RealPCR ^{MC} pour adénovirus équin, virus de la grippe équine (EIV/H3N8), herpèsvirus équin de type 1 (HVE-1; souches neuropathogènes de type sauvage et mutées), de type 2 (HVE-2), de type 4 (HVE-4) et de type 5 (HVE-5); virus de la rhinite équine A (ERAV); virus de la rhinite équine B (ERBV); <i>Streptococcus dysgalactiae</i> subsp. <i>equisimilis</i> ; <i>Streptococcus equi</i> subsp. <i>equi</i> ; et <i>Streptococcus equi</i> subsp. <i>Zooepidemicus</i> . Inclut une culture (identification seulement) sur des milieux sélectifs pour <i>Streptococcus</i> spp. β-hémolytique Bilan Respiratoire Standard RealPCR^{MC}—Équin Tests RealPCR ^{MC} pour virus de la grippe équine (EIV/H3N8), herpèsvirus équin de type 1 (HVE-1; souches neuropathogènes de type sauvage et mutées) et de type 4 (HVE-4), <i>Streptococcus dysgalactiae</i> subsp. <i>equisimilis</i> , <i>Streptococcus equi</i> subsp. <i>equi</i> et <i>Streptococcus equi</i> subsp. <i>Zooepidemicus</i> ; inclut une culture (identification seulement) sur des milieux sélectifs pour <i>Streptococcus</i> spp. β-hémolytique	ERCD ERDD
Tests complets pour chevaux présentant des antécédents d'avortement et d'exposition inconnue	Bilan RealPCR^{MC} pour juments ayant avorté/post-partum—Équin pour Tests RealPCR ^{MC} <i>Amycolatopsis</i> spp., <i>Bartonella</i> spp., <i>Candida albicans</i> , <i>Crossiella equi</i> , herpèsvirus équin de type 1 (HVE-1) et de type 4 (HVE-4), <i>Leptospira</i> spp., <i>Salmonella</i> spp., <i>Streptococcus dysgalactiae</i> subsp. <i>equisimilis</i> , et <i>Streptococcus equi</i> subsp. <i>Zooepidemicus</i>	ABRE
Surveillance du traitement des chevaux à HVE-1 confirmé	Herpèsvirus équin de type 1 (HVE-1) RealPCR^{MC} Inclut l'identification des souches neuropathogènes de type sauvage et mutées	EH1D

Exigences en matière d'échantillons

7 ml de sang entier EDTA et/ou écouillons nasopharyngés profonds; conservez les échantillons au réfrigérateur. Les écouillons nasaux sont utilisés pour détecter les animaux excréteurs du virus ou qui ont été récemment exposés à un cas confirmé. Il est recommandé de prélever un échantillon de sang entier sur un animal symptomatique pour détecter la virémie. La soumission de deux types d'échantillons pour le test RealPCR de l'HVE est privilégiée. Veuillez envoyer les écouillons secs, avec leur tige en plastique, sans milieu de transport, dans un tube RTT ou tout autre tube vide et stérile; conservez les échantillons au réfrigérateur.

Pour les soumissions de bilan neurologique équin, inclure également 2 ml de sérum (sans hémolyse ni lipémie) pour la sérologie.

Pour les soumissions de bilans de maladies respiratoires, les écouillons nasopharyngés profonds (un par narine) sont le type d'échantillon préféré et doivent être prélevés avant l'administration d'antibiotiques. Pour la culture, veuillez soumettre un écouillon de culture supplémentaire dans un milieu de transport.

Pour les soumissions de bilans de juments ayant avorté/post-partum, les échantillons recommandés sont les suivants : écouillon de l'endomètre ou brosse endocervicale, écouillon de la fosse et du sinus clitoridiens, et 2 ml de sang entier EDTA (TTL); conservez les échantillons au réfrigérateur. Si possible, inclure 2 ml (0,1 ml minimum) de sang de cordon ombilical (TTL), un échantillon de tissu placentaire fraîchement prélevé (au niveau des cotylédons), rate de fœtus fraîchement prélevée, poumon de fœtus fraîchement prélevé et/ou 2 ml des contenus stomacaux de fœtus. Les tissus, fluides et écouillons secs avec tige en plastique sans moyens de transport doivent être soumis dans des tubes RTT ou dans des contenants vides et stériles. Les tissus placentaires et les échantillons fœtaux doivent être soumis dans des contenants séparés et porter la mention « fœtal » ou « placentaire ». Les différents contenants fœtaux et placentaires doivent être joints dans un sac unique et soumis avec un seul formulaire de commande. Les échantillons doivent être prélevés avant l'administration d'antibiotiques.

Délai d'exécution : 2 à 4 jours pour les tests RealPCR; il faut compter un délai supplémentaire pour les examens de culture et de sérologie

Commander vos tests en ligne

Saviez-vous que vous pouviez rechercher des tests de diagnostics, effectuer des commandes et suivre l'évolution de celles-ci ainsi que les résultats sur vetconnectplus.ca?

Services d'assistance à la clientèle

IDEXX soutient l'exercice de votre pratique grâce à un service d'assistance à la clientèle, une assistance technique et des équipes de consultants médicaux composées de vétérinaires et de spécialistes certifiés qui vous aideront à obtenir un diagnostic.

1 866 683-2551